

# Panzerherz

---

**K.B., 41 J., Internist.**

**Beginn mit allmählich zunehmender Belastungsdyspnoe.**

**Nach wenigen Wochen akute Rechtsdekompensation.**

**Zunächst stationäre Rekompensation.**

**Ursache der Perikarditis constrictiva wird nicht gefunden,  
auch durch intraoperative Kultur und Histologie unklar.**

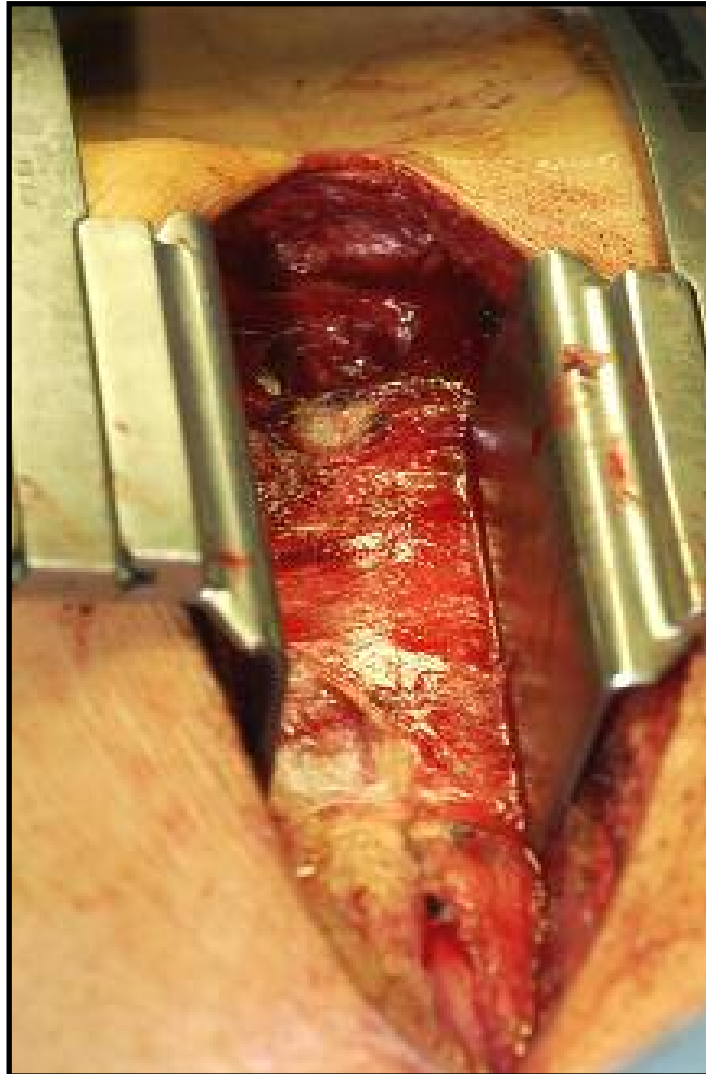
**Sofortige Besserung der Leistungsfähigkeit post-OP.**

**Nach 4-wöchiger AHB in domo Entlassung noch AU,**

**Wiederaufnahme der Tätigkeit 2 Wochen später.**

# Panzerherz

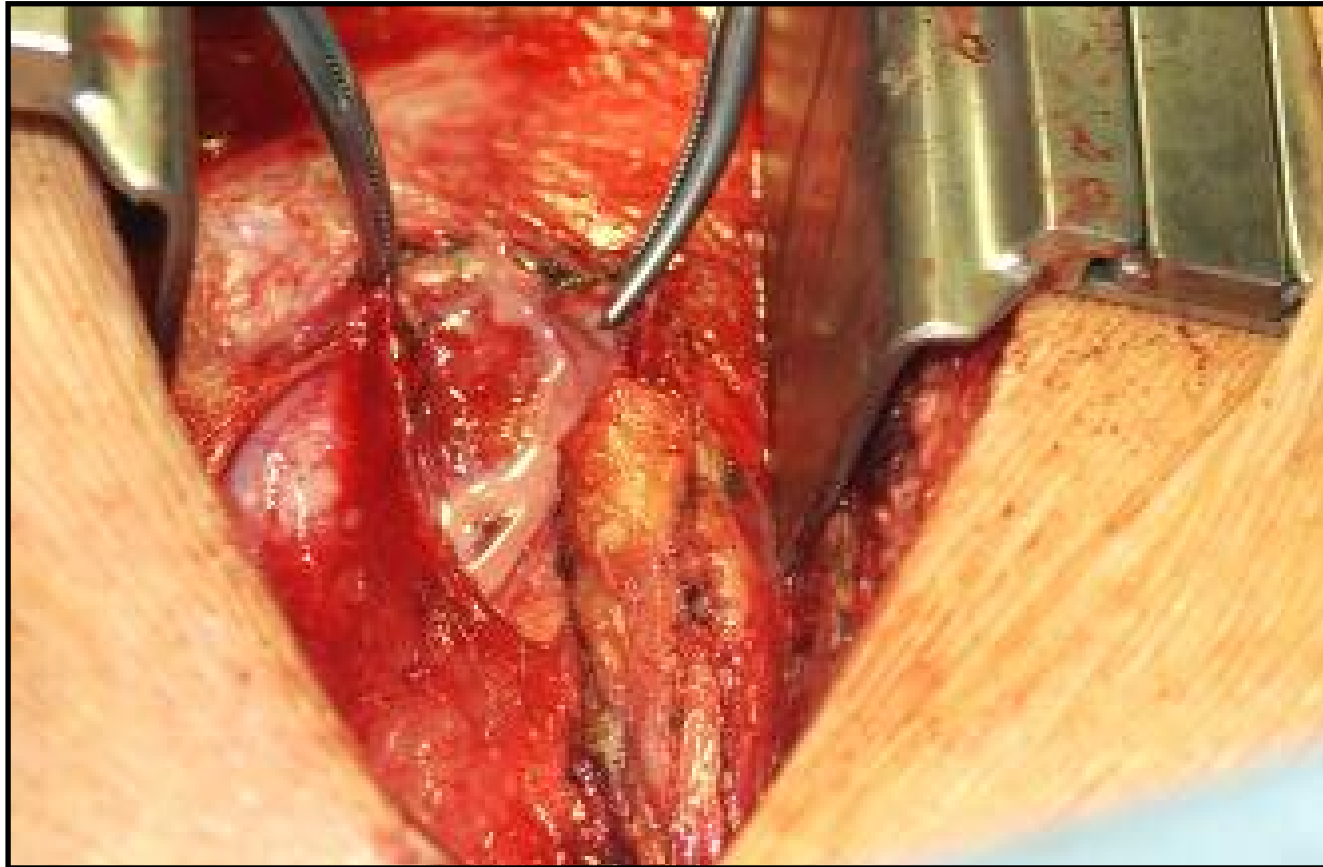
---



**Intraoperative  
Aufsicht,  
Perikardbeutel  
noch ungeöffnet.**

# Panzerherz

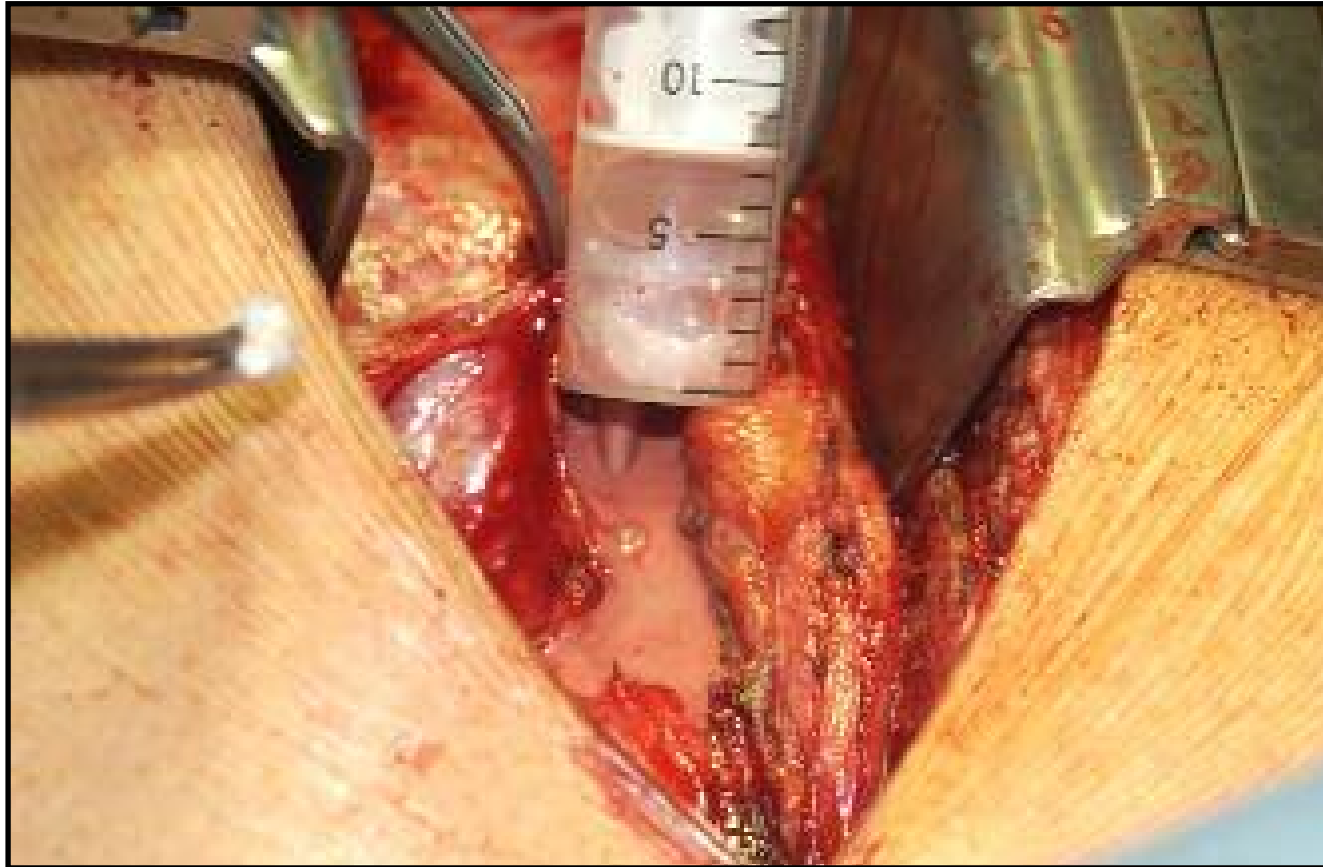
---



**Eröffnung des Perikardbeutels:  
sämiger Perikarderguß.**

# Panzerherz

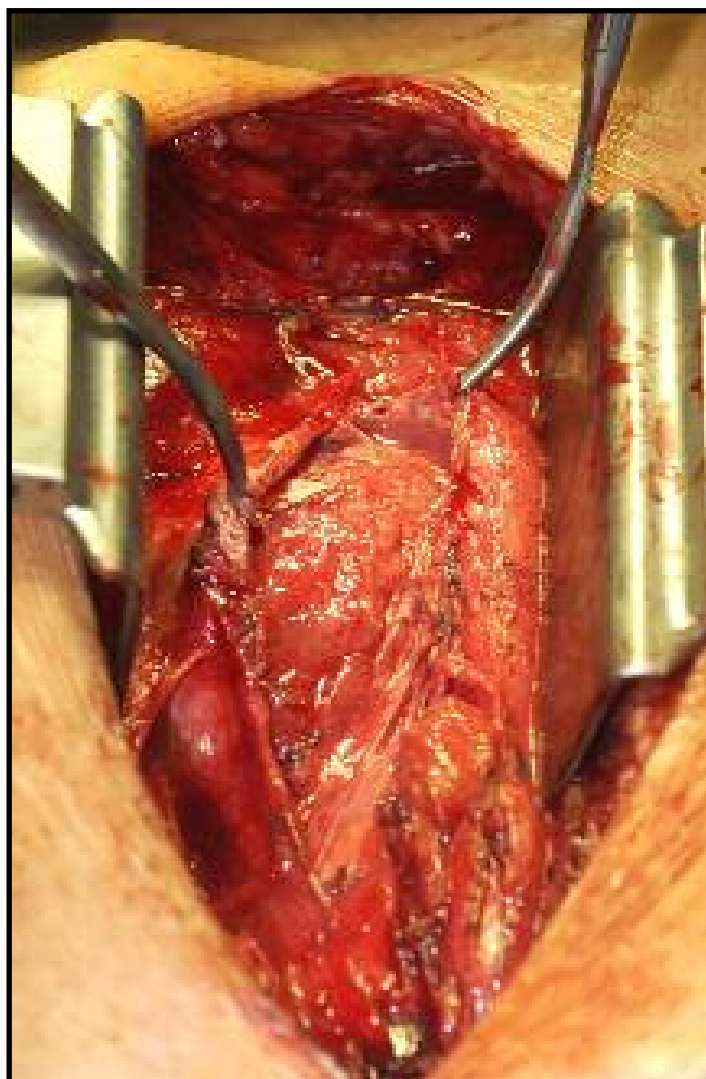
---



**Abpunktieren des Ergusses,  
der sich als gekammert erweist.**

# Panzerherz

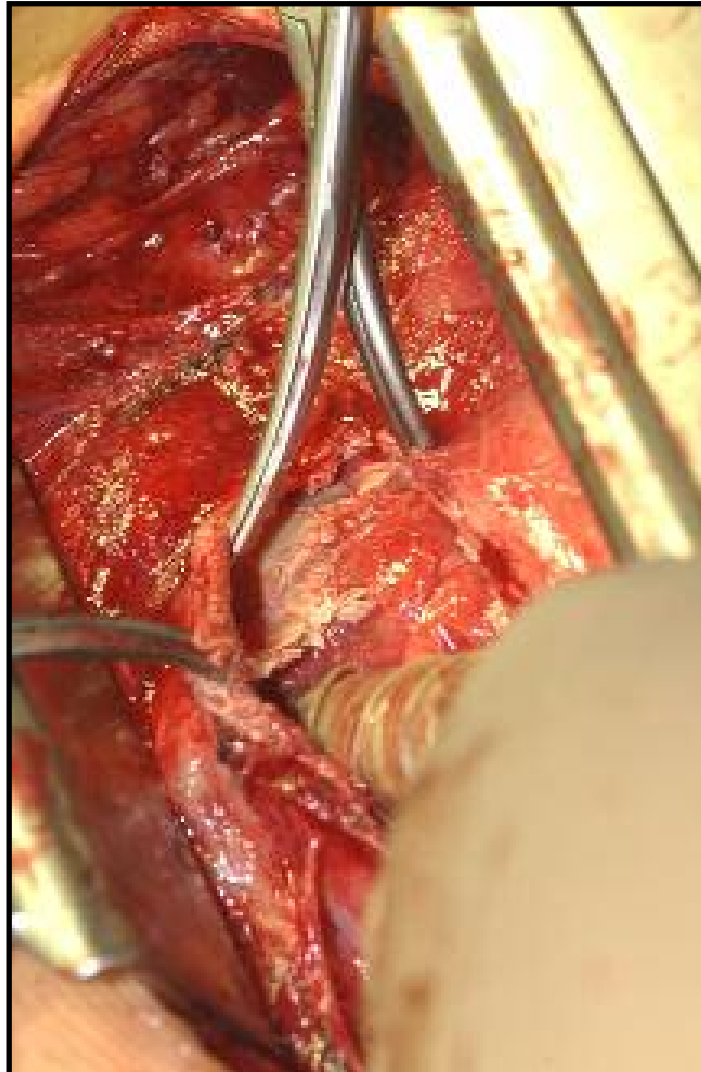
---



**Anheben der  
Perikardblätter,  
links im Bild  
kleiner Spalt,  
auf der rechten  
Seite verbacken.**

# Panzerherz

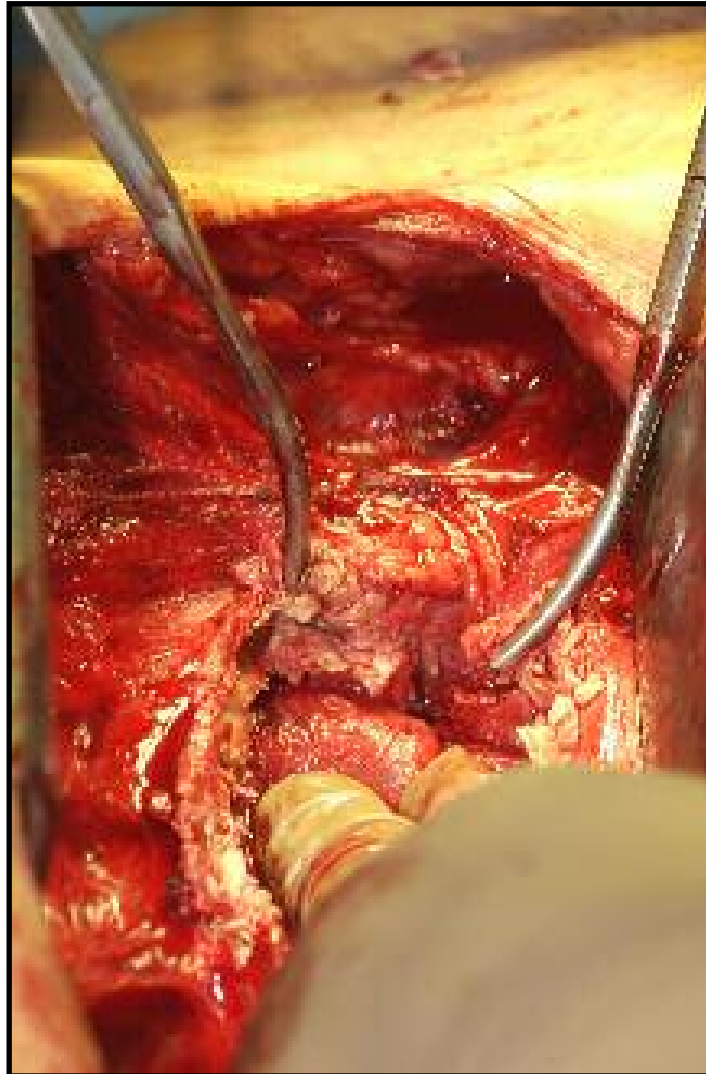
---



**Stumpfes  
Präparieren des  
Perikardraumes  
mit dem  
Zeigefinger, der  
harten Kalk  
palpiert.**

# Panzerherz

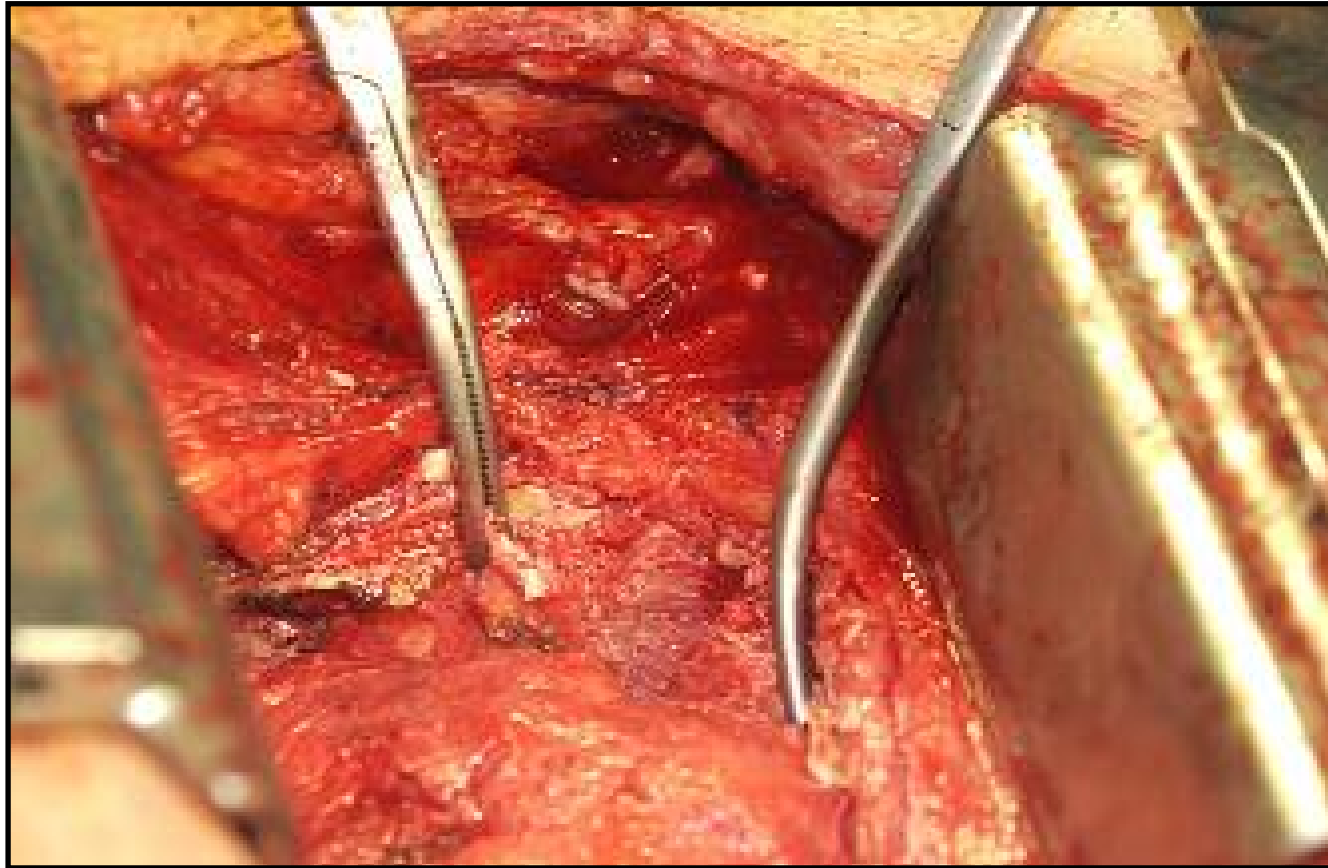
---



**Weiteres  
Lösen der  
Verklebungen.**

# Panzerherz

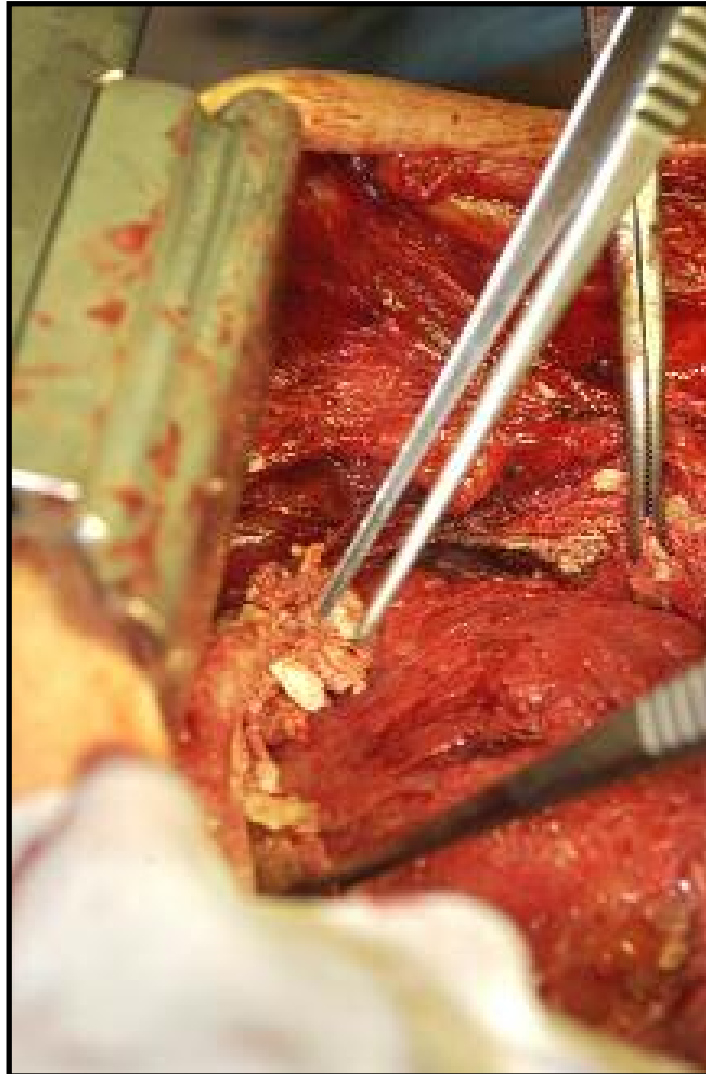
---



**Die Klemmen greifen Kalkbrocken.**

# Panzerherz

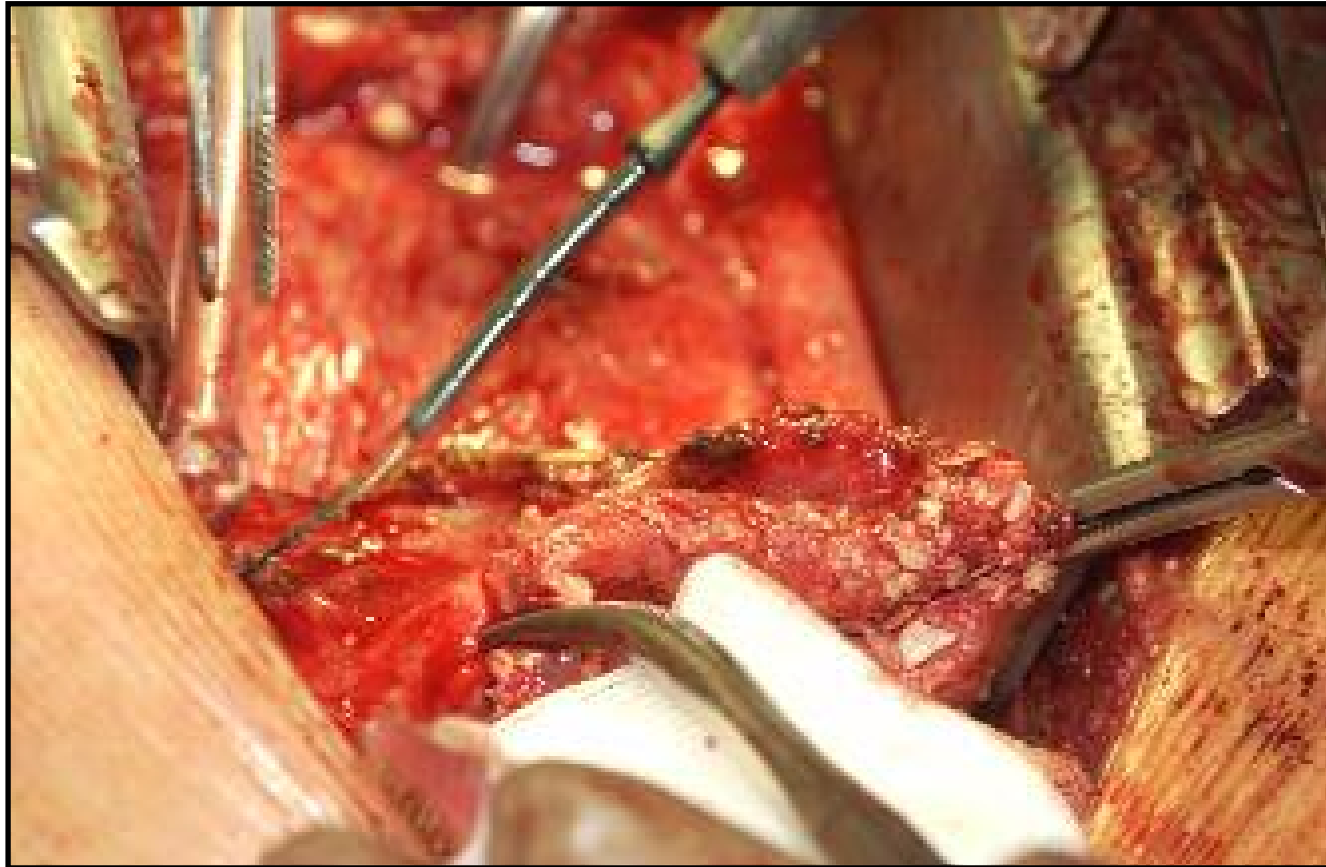
---



**Darstellung  
des Kalk-  
gebirges.**

# Panzerherz

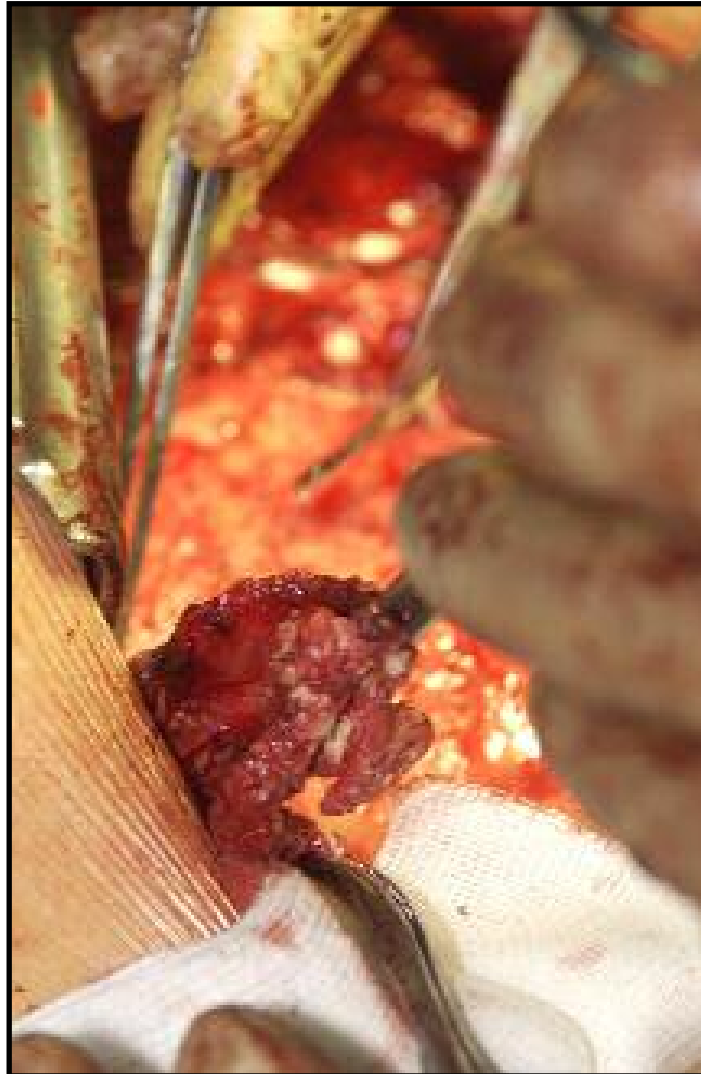---



**Beginn der Resektion des Perikardbeutels.**

# Panzerherz

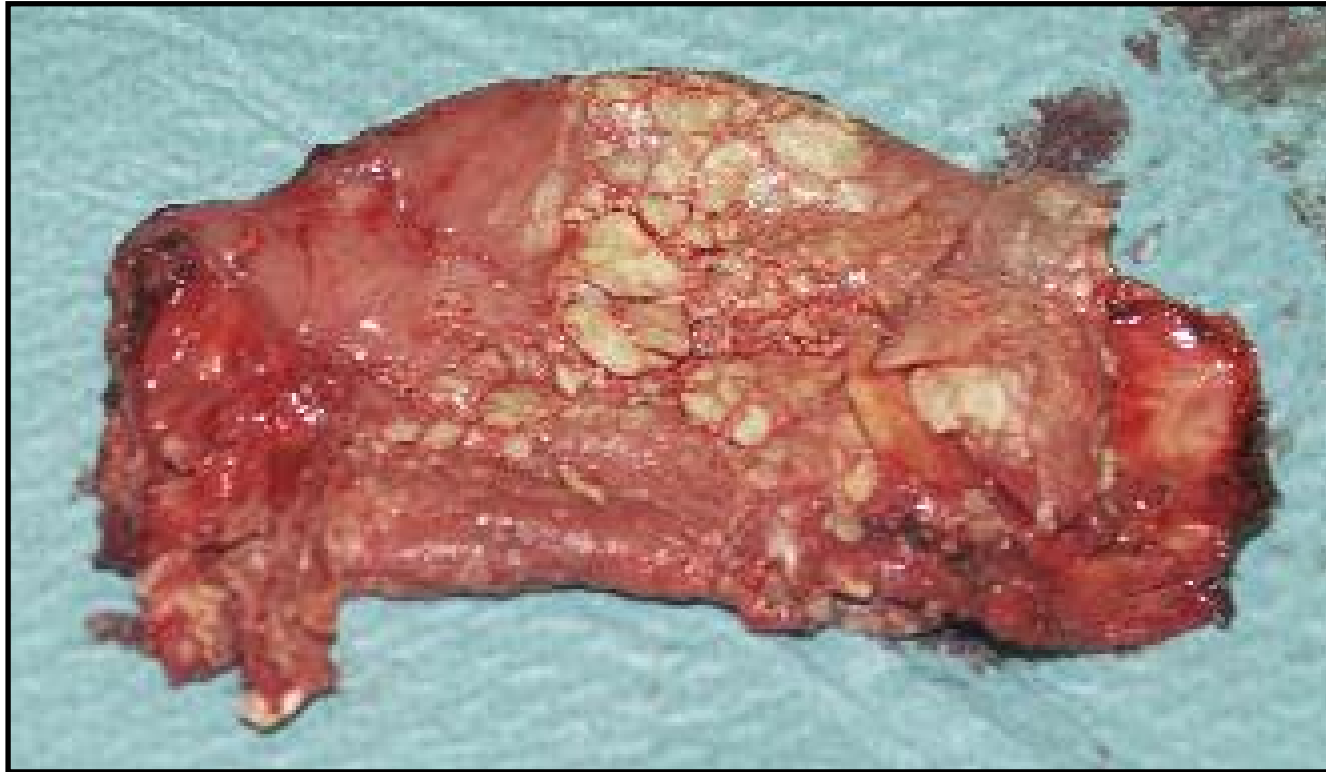---



**Sorgfältiges,  
vorsichtiges  
Trennen des  
verbackenen  
Perikards vom  
Epi-/Myokard.**

# Panzerherz

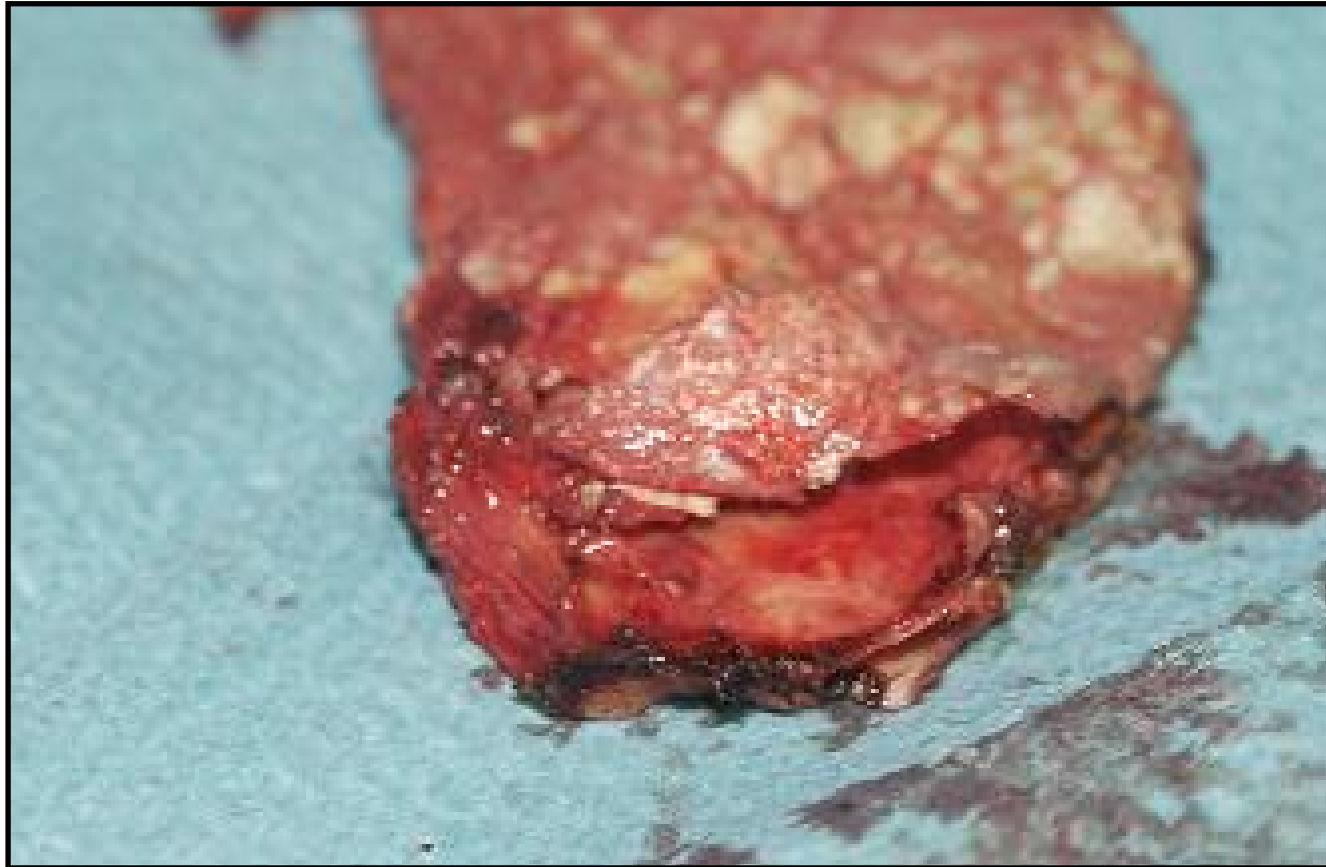---



**Reseziertes Präparat (ca. 7 x 5 cm).**

# Panzerherz

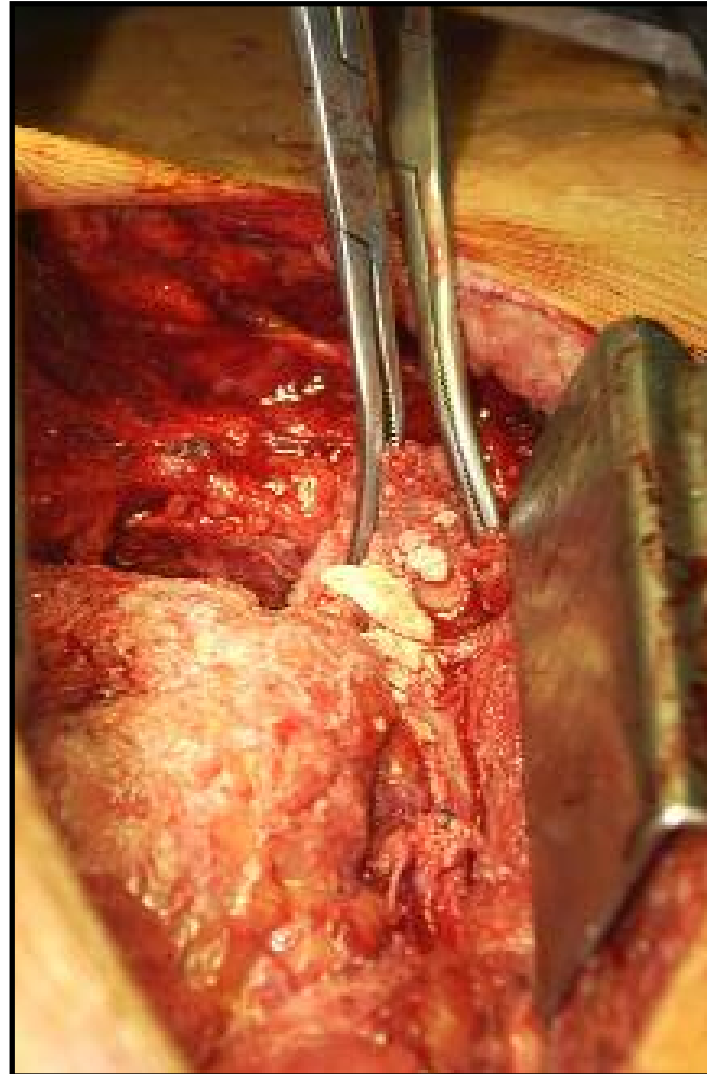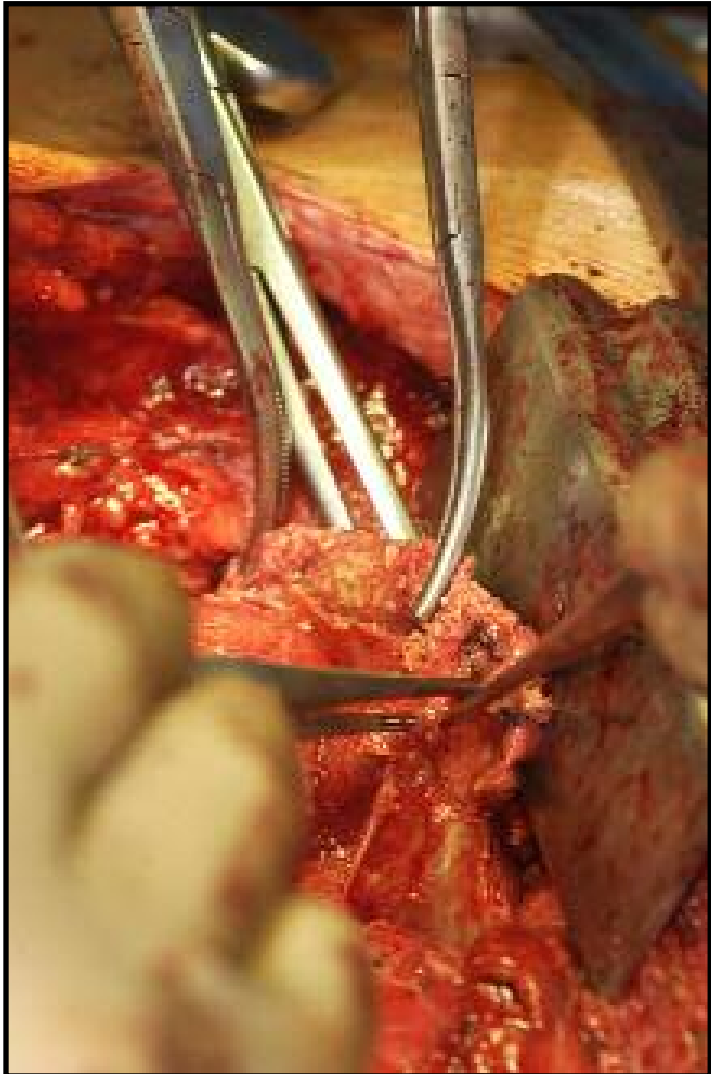
---



**Mehrschichtiger Aufbau.**

# Panzerherz

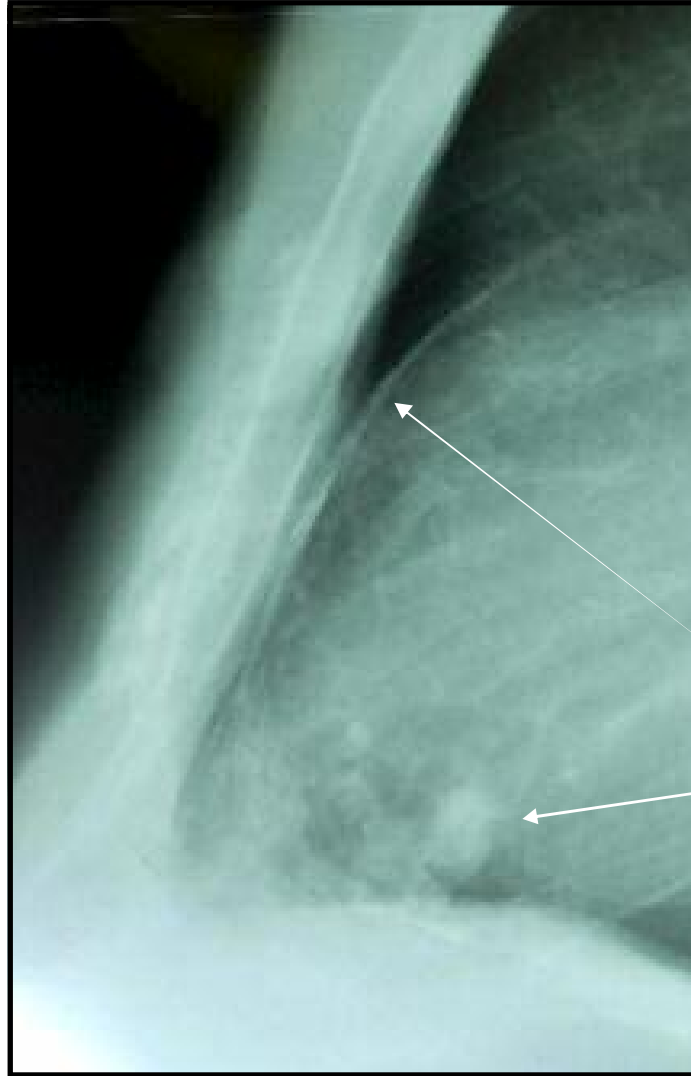
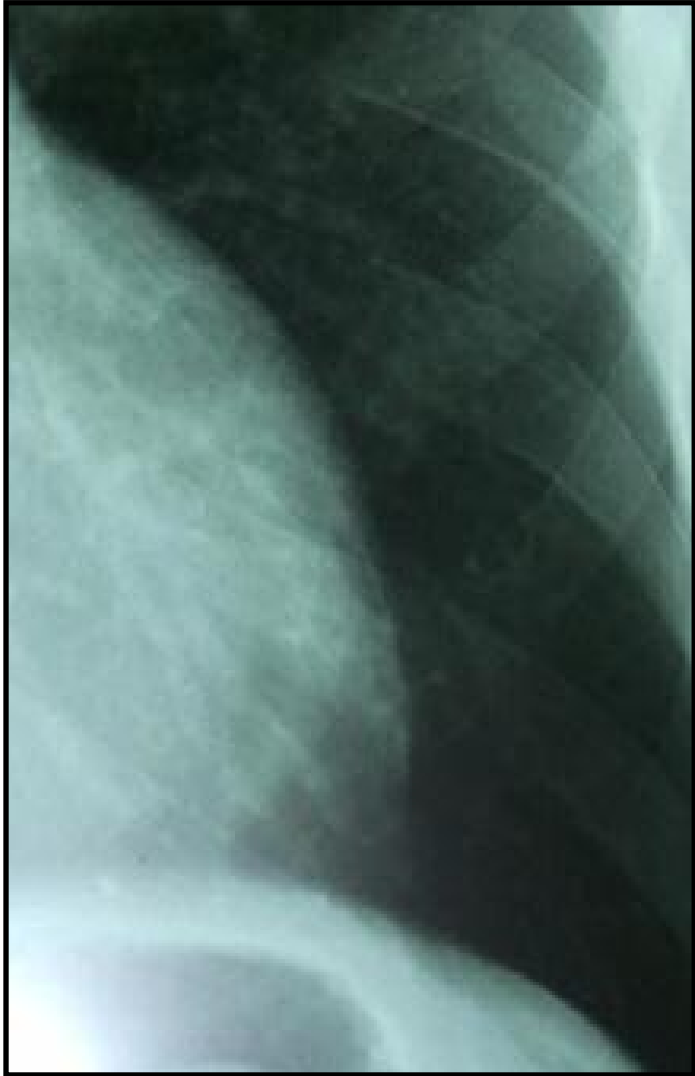
---



**Fortsetzung  
der  
Präparation.**

# Panzerherz

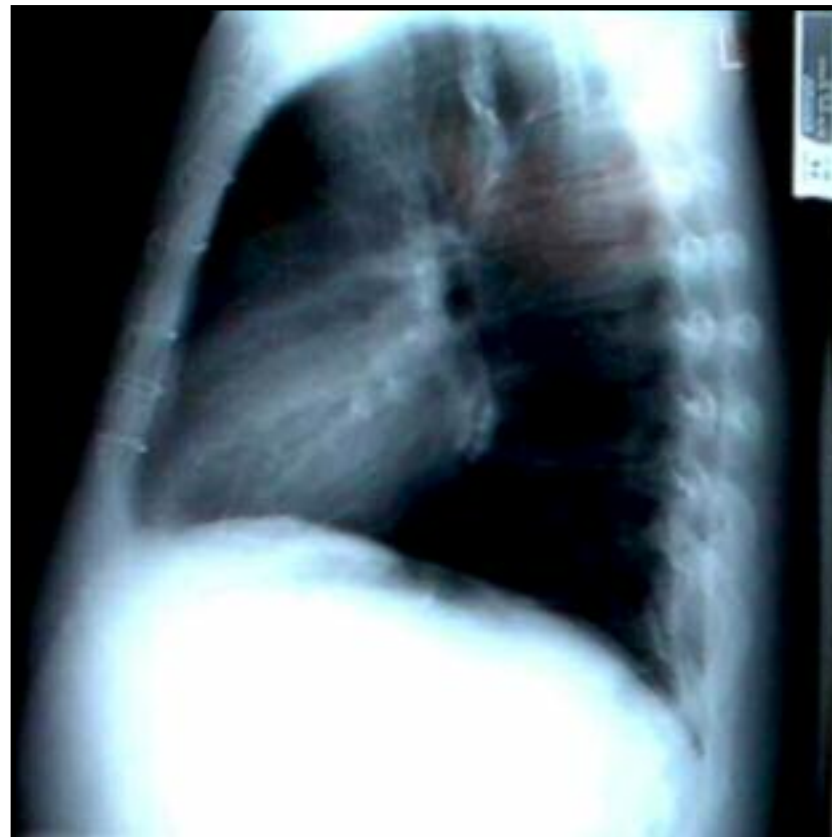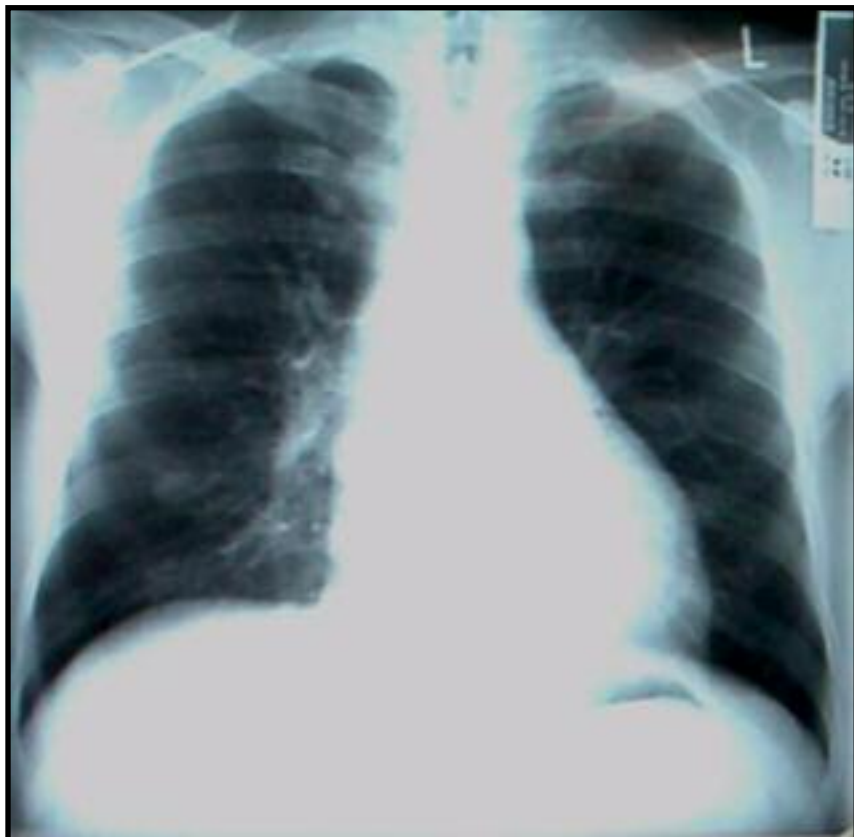---



**Prä-OP  
Rö.-Thorax  
vom  
25.11.03:  
Kalksichel,  
Kalkplaques.**

# Panzerherz

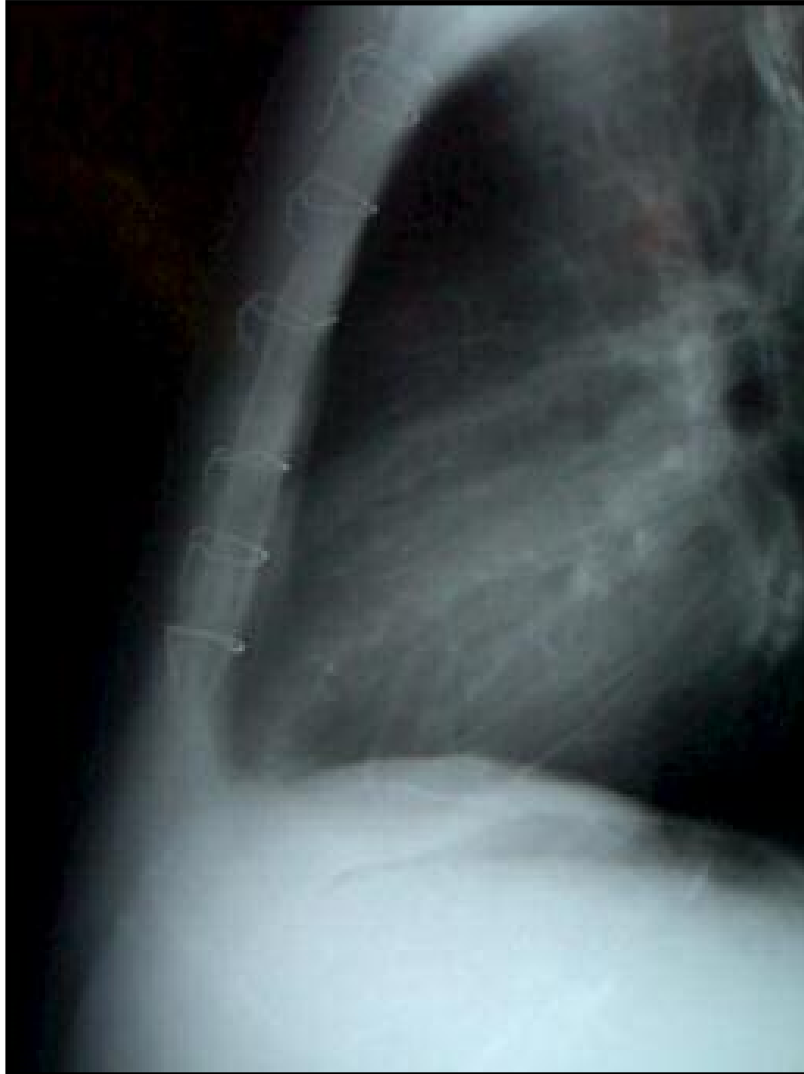---



**Post-OP Thorax 12/03: Sternumdrähte,  
Keine Kalksichel, weniger Kalkplaques**

# Panzerherz

---



**Post-OP Thorax 12/03  
(Ausschnitt):  
Keine Kalksichel,  
weniger Kalkplaques**